Aus dem pathologischen Institut der Universität Breslau
(Direktor: Prof. Dr. F. Henke).

Eigenartige Keimdrüsengewächse bei einem Intersex;

gleichzeitig ein Beitrag zur allgemeinen Pathologie des Zwittertums.

Inauguraldissertation

**zur Erlangung der Doktorwürde
in der Medizin und Chirurgie
der Hohen Medizinischen Fakultät der Schlesischen
Friedrich-Wilhelms-Universität zu Breslau**

vorgelegt von

Ernst Brauer.

Breslau 1933

Gedruckt mit Genehmigung
der Hohen Medizinischen Fakultät
der Schlesischen Friedrich-Wilhelms-Universität
zu Breslau.

I. Berichterstatter: Professor Dr. Mathias
II. Berichterstatter: Professor Dr. Henke.

R. UNIV.
BIBLIOTHEEK
LEIDEN

Meinen lieben Eltern gewidmet.

Die Geschwülste der Keimdrüsen zeichnen sich vor denen aller übrigen Organe mit Ausnahme des Nervensystems durch eine ausserordentliche histogenetische Mannigfaltigkeit aus. Neben den Carcinomen und Sarkomen fällt die besondere Häufigkeit der Mischgeschwülste und Dermoide, bzw. Teratome auf. Es wird meist entwicklungsgeschichtlich begründet, dass gerade an den Keimdrüsen besonders leicht „Anlagefehler, überschüssiges Zellmaterial, unverwendete Keime, (*Cohnheim*)", die dann zu „fehlerhafter Gewebsmischung ortsungewöhnlicher Differenzierung, Persistenz embryonaler Gewebsteile (*Robert Meyer*)" führen, vorkommen können. Auch das Auftreten von Geschwülsten, die von verschiedenen Keimblättern her ihren Ursprung nehmen, wird hierdurch verständlich. Derartig kompliziert gebaute Tumoren sind in der Tat häufiger, als man früher annahm, und so erklärt es sich, dass die moderne Geschwulstforschung immer mehr Gewächse in dieser Gegend aus der Gruppe der Carcinome und Sarkome aussondert und in die der Teratome einordnet.

So hat u. a. *Rob. Meyer* für Neubildungen, die nicht in den Rahmen der gewöhnlichen Carcinome hineinpassten, wie z. B. die Disgerminome, den Nachweis erbracht, dass sie teratoider Herkunft sind.

Bei der Schwierigkeit, Teratombestandteile in den mitunter recht grossen Blastomen aufzufinden, werden derartige Geschwülste häufig als „Sarkome" oder „Carcinome" diagnostiziert, wobei dann der klinische Verlauf eines solchen Krankheitsfalles der vorher gestellten Tumordiagnose nicht immer ganz entspricht, sondern sich oft wider Erwarten günstig gestaltet. Meist sind allerdings die Tumoren in beiden Fällen (Carcinom, bzw. Sarkom oder Teratom) so bösartig, dass eine histologische Fehlklassifikation klinisch praktisch keine Rolle spielt.

In die Reihe solcher leicht Deutungsschwierigkeiten bereitender Gewächse gehört auch eine von *Pick* 1904 unter dem Namen „Epithelioma

chorioektodermale" beschriebene Gruppe von Neubildungen, die so selten vorkommen, dass ein hier in Breslau beobachteter Fall Veranlassung gibt, erneut auf diese Geschwulstart einzugehen.

Schon vor *Pick* wurden — besonders bei Zwittern — Keimdrüsentumoren beobachtet, bei denen sowohl die Bezeichnung „Carcinom" als auch „alveoläres Sarkom", sowie „Angio"- bzw. „perivasculäres Sarkom"[1] bei ein und demselben Neoplasma gerechtfertigt erschien.

Solche Tumorstrukturen beobachtete auch *Pick* in dem malignen Eierstocksgewächs eines 9jährigen virginellen Mädchens; die Hauptmasse dieses Blastoms aber wurde von typischem Chorionepitheliomgewebe gebildet.

Ausser diesem, also entwicklungsgeschichtlich einem Ektodermanteil, fand *Pick* in derartigen Tumoren auch Abkömmlinge anderer Keimblätter, z. B. des Mesoderms (Knorpelzellen). Damit bewies er, dass das Chorionepitheliom ursprünglich aus einem Teratom hervorgegangen war, dessen übrige Bestandteile von Syncytium und Langhanszellen als der malignen Komponente überwuchert worden waren.

Um aber festzustellen, ob ein Zusammenhang zwischen den oben erwähnten carcinom-sarkomähnlichen und den chorioepitheliomatösen Partien des Tumors bestände, suchte *Pick* die Grenzen der beiden Gewebe auf und fand, dass in atypische Wucherung geratene Langhanszellen des Chorionepithelioms zu diesen carcinom- und sarkomähnlichen Bildungen geführt hatten. Dies schien ihm dadurch bewiesen, dass diese Zellen, die bekanntlich zum fötalen Ektoderm gerechnet werden, mit anderen ektodermalen Bestandteilen, wie Neuroepithelschläuchen im Zusammenhang standen.

Umgekehrt fand *Pick* in Neoplasmen vom Aussehen eines alveolären Sarkoms (Endothelioms usw.)

1. für Chorionepitheliom charakteristisches Syncytium,

2. gelegentlichen Zusammenhang dieser syncytialen Partien mit teratomatösen Bestandteilen,

3. direkten Zusammenhang der Geschwulstzellen mit anderen ektodermalen Zellformen (Neuroepithel).

Damit konnte er zeigen, dass es sich um ein Chorionepitheliom, und zwar teratomatöser Herkunft handelte.

Zum Unterschied vom gewöhnlichen Chorionepitheliom haben in diesen Blastomen nur die Langhanszellen und nicht das Syncytium alle übrigen Bestandteile des Teratoms überwuchert. Dafür spricht auch der für diese Zellen charakteristische hohe Glykogengehalt (Jodreaktion). Da Langhanszellen auch „choriale Ektodermzellen" heissen, bezeichnete *Pick* diese Tumoren als „Epithelioma chorioektodermale", waren sie cystenhaltig: „Cystepithelioma chorioektodermale".

Histogenetisch sind also diese Tumoren Teratome, die ihren komplexen Charakter verloren und sich nur nach einer Richtung hin entwickelt haben, wobei die Bestandteile der übrigen Keimblätter durch die exzessive Wucherung bestimmter Abschnitte des einen erstickt wurden.

Histologisch ist typisch ein „bindegewebiges Stroma mit kleinen Ly[illegible]osser, cytenkernen, in dessen Alveolen — scharf von den Bindegewebszellen ge[illegible]gesund. eckige, z. T. gleichmäßig rundliche Zellen mit fast durchscheinendem P[illegible]enitalien . 2 Jahre

[1] Auch die Bezeichnung Endotheliom wird gebraucht.

liegen. Durch Bindegewebe getrennt seien diese Zellkomplexe teils inselförmig angeordnet, die Zellen verbänden sich zu Bändern in den Inseln, kleiden ein- und mehrreihig die Wand von Hohlräumen aus und senden auch papilläre Auswüchse ins Innere." (*Pick.*)

Makroskopisch: Charakteristisch gelblich-opakes Aussehen, bis auf die Cysten derbe Konsistenz, Mannskopfgrösse erreichende Ausmaße, höckerige Oberfläche, kugelige bis nierenförmige Gestalt von der Form der in toto vergrösserten Keimdrüse.

Klinisch: Sie befallen hauptsächlich jugendliche Individuen, verhalten sich äusserst bösartig und metastasieren auf dem Blutwege. (*Landau.*)

Diese Pick-Landausche Lehre vom Epithelioma chorioektodermale wurde bekämpft von *Albrecht, Michel, Risel* und *Rob. Meyer*, die für diese Tumoren, deren Sondergruppierung sie nicht für berechtigt hielten, die Bezeichnungen „Carcinome" und „alveoläre Sarkome" beibehalten wollten.

Erst die Aschheim-Zondeksche Reaktion konnte den Einwand, dass es Gewächse gäbe, die lediglich wie Chorionepitheliome aussehen, aber keine sind, beseitigen.

Inwieweit die nach diesen Grundsätzen durch *Pick* und *Landau* aufgestellte Lehre vom Epithelioma chorioektodermale diagnostisch zu verwerten ist, wird die kritische Betrachtung der Kasuistik des Gewächses zeigen.

Pick selbst stützt seine Lehre auf die Beobachtung von fünf Fällen.

1. 24jähriges Mädchen, keine Kinder, vor 3 Monaten Exstirpation eines stielgedrehten rechtsseitigen Ovarialcystoms; jetzt 5 Liter blutiger Ascites, linksseitige brüchige Eierstocksgeschwulst, nach 3 Monaten inoperables Rezidiv, Exitus.

2. 21jährige I para, 5 Monate nach Entfernung eines Ovarialcystoms, Rezidiv mit Netz- und Bauchfellmetastasen, wenige Monate später gestorben.

Histologisch (1 und 2): Rosenkranzähnliche Zellketten, adenom- und krebsartige Formationen und diffus sarkomatöse Typen. In beiden Fällen Glykogenreichtum.

3. 16jährige noch nicht menstruierte Virgo, 1 Liter blutig-seröser Ascites, links breitgestielter mit Netz verwachsener Ovarialtumor, 3 Monate später Rezidiv, nach 3 Tagen Exitus an multiplen Lungenmetastasen. Histologisch wie 1 und 2.

4. 36jährige Virgo, genitaler Infantilismus, Periode seit einem Vierteljahr ausgeblieben, seit einem halben Jahr rechtsseitiger Ovarialtumor, der mit rechtem Uterushorn zusammen exstirpiert wird, 1 Jahr später Tod an Lungenkrankheit (Metastasen, Tbc.?). *Picks* ursprüngliche Diagnose: Alveolärsarkom.

5. 17jährige, seit 4 Jahren menstruiert, sexuell unterentwickelt, Uterus infantil, anteflektiert. Links daneben deutlich abgrenzbarer Tumor mit Struktur eines alveolären Sarkoms. 1 Jahr post Op. Patientin noch gesund, weiteres Schicksal nicht bekannt.

Zusammenfassend: Mannskopfgrosse Tumoren, teils derb-knollige, teils bröcklige, gelblich-rötliche Tumormassen.

6. *Pick* und *Unger:* 37jährige als Frau geltende Person, Exitus nach Exstirpation des Ganglion Gasseri. Sektionsbefund des Genitale: Stark hypertrophische Clitoris, blinde Vagina, rudimentärer Uterus, ungestielte Hydatide, im Leistenkanal beiderseits Hoden mit Nebenhoden: „Männlicher Scheinzwitter" (*Klebs*). Hoden histologisch: Atrophische Hodenkanälchen ohne Spermatogenese und so bis eines tubulären Adenoms, dazwischen alveolär gebautes Geschwulstgewebe, Rolle roma zahlreiche lymphoide Zellen, Struktur wie beim Epithelioma todermale.

In *Michel* (1905): 16jähriges Mädchen, knollige Tumormassen im Abdomen. wächse g atus: Infantiler Habitus, Brüste kaum angedeutet, Genitale unter-

entwickelt, vaginale Untersuchung unmöglich. Abdominale Totalexstirpation des Genitale mit Tumoren. Nach 3 Monaten Rezidiv, multiple Metastasen, Exitus. Im Rezidivtumor histologisch Bezirke vom Aussehen eines typischen Chorionepithelioms. Hauptmasse des Primärtumors und Rezidivs von alveolärem Bau (von *Michel* als Carcinom gedeutet).

8. *Zacharias:* 32jährige Frau, mit 16 und 17 Jahren je eine Blutung, seitdem Menses ausgeblieben, kein Geschlechtsverkehr, keine Libido. 5 cm langer Penis, Öffnung vorn in die Blase führend, hinten blind endigend. Scrotum zwei labienartige leere Wülste, ausserdem starke Furunkulose des linken Oberschenkels; rechtsseitiger grossknolliger inoperabler Tumor. Bald nach Probelaparatomie Tod an furunkulogener Staphylokokkensepsis. Unter den Tumormassen Reste eines Uterus, Tuben, und stark degenerierte Hoden. Fall als „Hermaphroditismus masculinus internus" bezeichnet. Tumor von Bindegewebskapsel umgeben, von epithelialem Habitus, Geschwulstelemente in Haufen und Strängen. *Pick* bezeichnet Gewächs als Epithelioma chorioektodermale, *Rob. Meyer* als Hodencarcinom.

9. *Keller:* 23jährige Person, niemals Menses oder Ejakulationen, seit dem 17. Lebensjahr Zuneigung zu Frauen, mitunter Erektionen; sekundäre Geschlechtsmerkmale weiblich, nur Brüste unentwickelt, flacher Thorax, genitale Missbildung; über mannskopfgrosser mit Netz und Darmschlingen verwachsener Tumor, darüber die linke Tube; am rechten Eileiter statt des Ovars kleinerer Tumor, darunter kleiner bleistiftdicker Uterus. 1 Jahr nach Operation an Rezidivkachexie gestorben.

Histologisch gefässführendes kleinzellig infiltriertes Bindegewebsnetz mit radiärer parallelfaseriger Anordnung, Tumorzellen dicht beieinander, Glykogen nicht nachweisbar. Weder Hoden- noch Eierstocksgewebe zu finden, deshalb Fall als Hermaphroditismus ohne Bestimmbarkeit des Geschlechts bezeichnet. *Keller* findet das histologische Bild den von *Pick* und *Zacharias* beschriebenen Fällen sehr ähnlich, glaubt aber, die Geschwulst wegen des Fehlens anderer ektodermaler und teratomatöser Bestandteile nicht sicher als Epithelioma chorioektodermale bezeichnen zu können. Wie *Zacharias* lässt er diese Frage unentschieden.

10. *Zucker:* 26jähriges als Mann geltendes Individuum, geschlechtlich bisher indifferent, Geschlechtsmerkmale im wesentlichen männlich, nur kleines Becken weiblich, Penis hypospadisch, nur rechts Scrotum mit Hoden und Nebenhoden, links vom Leistenkanal an einer Tube eine gelblich-opake, teils hämorrhagische, teils glykogenreiche Geschwulst mit bindegewebigem Stroma und scharf abgesetzten kernreichen Zellnestern. Keimdrüsengewebe nicht nachzuweisen. Diagnose: (Pseudo) Hermaphrodit mit strukturell dem Epithelioma chorioektodermale gleichendem Tumor. Exitus an Rezidiv.

Rob. Meyer führt vier weitere Fälle von histologisch den vorher beschriebenen analog gebauten Tumoren mit abweichenden klinischen Symptomen an. Er selbst bezeichnet sie als Carcinome, sie gehören aber in die Gruppe der bisher beschriebenen Gewächse.

11. 15jähriges Mädchen, beide Ovarien und rechte Tube in kindskopfgrosse, höckerige Geschwulst aufgegangen. Gewächs von markiger Beschaffenheit, mittlerer Konsistenz, weissgrauer Färbung. Patientin 6 Jahre nach Operation noch gesund.

12. 16jähriges infantiles Mädchen, Uterus hypoplastisch und retroflektiert, rechts mannskopfgrosse, markige Neubildung, 8 Jahre nach Operation gesund.

13. 28jährige, seit Jahren steril verheiratet, linksseitiger kindskopfgrosser, höckeriger Ovarialtumor. Diagnose Carcinom. 4 Jahre post Op. Frau noch gesund.

14. 49jährige Frau, äusserlich normal weiblich, kurze Scheide, innere Genitalien nicht auffindbar, im kleinen Becken höckeriger, weisslich-markiger Tumor. 2 Jahre nach Operation Tod an Lebercarcinom (Metastase?).

(Dieser Fall wird von *Rob. Meyer* 1931 unter den Disgerminomen genannt.)

15. *Polano-Daube:* 24jähriger sogenannter „echter" Zwitter (*Klebs*) mit Ovotestis an der linken Tube. Daneben Uterus, in die Urethra mündende Scheide. Ursprüngliche Hypospadie, operativ beseitigt, da Individuum für männlich gehalten. Seit dem 20. Lebensjahr vierwöchentlich Blutungen und Anschwellen der Brüste, niemals Erektionen, keine sexuellen Empfindungen. Wertheimsche Totalexstirpation eines 4 Pfund schweren mannskopfgrossen derbknolligen Tumors am rechten Tubenende. Mikroskopisch wie Alveolärsarkom. Geschwulstzellen in Zapfen und Nestern in grobem Bindegewebsnetz, von *Polano* selbst als Epithelioma chorioektodermale bezeichnet. Dauerheilung.

16. Diesen Beobachtungen wird von mir selbst die histologische Analyse eines Falles hinzugefügt, der bereits von dem hiesigen Chirurgen Dr. *Fröhlich* in der Breslauer Chirurgischen Gesellschaft 1922 demonstriert wurde. Es handelt sich um ein 18jähriges männlich entwickeltes Individuum. Seit Geburt bestand eine als Hypospadie dritten Grades gedeutete Genitalmissbildung. Weder Prostata, noch Samenblasen oder Hoden waren zu tasten, so dass angenommen wurde, dass die Missbildung mit Bauchhoden kombiniert war. Dieser Mann erkrankte plötzlich mit einem heftigen Schmerzanfall in der Unterbauchgegend, Fieber und einem schweren peritonealen Krankheitsbild. Der herbeigerufene Chirurg fühlte einen unbestimmten Tumor, sah die Hypospadie und das Fehlen der Hoden an der normalen Stelle und dachte deshalb an eine Zwitterbildung. Unter Hinzuziehung eines Gynäkologen nahm er die Operation unter der Vermutungsdiagnose „stielgedrehter Bauchhodentumor" vor. Zu seiner Überraschung aber fand er die Symptomatologie eines stielgedrehten Ovarialtumors. Die Untersuchung am Lebenden ergab nämlich einen altersentsprechenden Uterus, deutliche Tuben, hinter denen beiderseits an Stelle der Ovarien grosse Tumoren lagen, von denen der eine stielgedreht und infarziert war. Der Patient wurde ovarektomiert bzw. kastriert unter Belassung des Uterus und Entfernung der Tuben mitsamt den Tumoren. An allgemeiner Geschwulstaussaat ging er später zugrunde. Eine Sektion wurde leider von den Angehörigen abgelehnt, so dass weitere Einzelheiten über den interessanten Fall fehlen. Beide Gewächse sind von etwa Kindskopfgrösse (Abb. 1), je über 3 Pfd. Gewicht, besitzen kugelige Gestalt, der linke die eines in allen Durchmessern vergrösserten Hodens. Ihre Oberfläche ist grobknollig und zeigt einem Gehirn ähnliche gyröse Erhebungen, ihre Farbe ist gelblich-

Abb. 1.
Linksseitiger Tumor, am oberen Rand die Tube sichtbar.

weiss. An beiden Tumoren ziehen die Tuben und Ligamenta lata. An einer Kante des rechten Tumors findet sich eine pflaumengrosse Cyste.

Mikroskopischer Befund: Tube infantil wie bei einem 12jährigen Mädchen. Ihr vielfach gewundenes Lumen ist ausgekleidet von einem einreihigen z. T. flimmernden Zylinderepithel. Eine Tunica propria, aus einer inneren Ring- und äusseren Längsmuskellage bestehende Muscularis, sowie die Submucosa sind normal gebaut. Die *Geschwulst*oberfläche wird gebildet von einer ziemlich kern- und gefässarmen Kapsel, die einzelne bindegewebige Septen zwischen das eigentliche Geschwulstparenchym in die Tiefe sendet. Letzteres besteht aus einzelnen Zellhaufen und -bändern, deren Kerne stärker färbbar und grösser als die des umgebenden Bindegewebes sind. Die einzelnen Zellen liegen ohne Zwischensubstanz dicht beieinander. Auffallend ist das Fehlen von Gefässen im Geschwulstparenchym; diese befinden sich ausschliesslich in dem umgebenden Bindegewebe. Letzteres zeigt neben lokaler kleinzelliger wohl auf die Stieltorsion des Tumors zurückzuführender Infiltration einen teils netz-, teils durch die Dicke der Bindegewebsfibrillen und ihre Zellarmut bandförmig erscheinenden Aufbau. Auf diese Weise entsteht eine insel-, reihen- und fächerförmige Anordnung der Geschwulstzellen (Abb. 2), die besonders deutlich auf den Giesonschnitten zum Ausdruck kommen. Auf diesen zeigt es sich auch, dass bald mehr das Bindegewebsstroma, bald die epithelialen Elemente an Masse überwiegen, so dass man den Tumor mit gleichem Recht als Carcinom wie als alveoläres Sarkom bezeichnen könnte. Elastische Elemente finden sich ausser an den wenigen Gefässen nirgends im Tumor. Die Malignität des Blastoms kommt darin zum Ausdruck, dass vielfach Einbrüche der Geschwulstzellen in die bindegewebige Kapsel beobachtet werden. Auch die Gefässe sind z. T. arrodiert, wie es beim Chorionepitheliom die Regel ist.

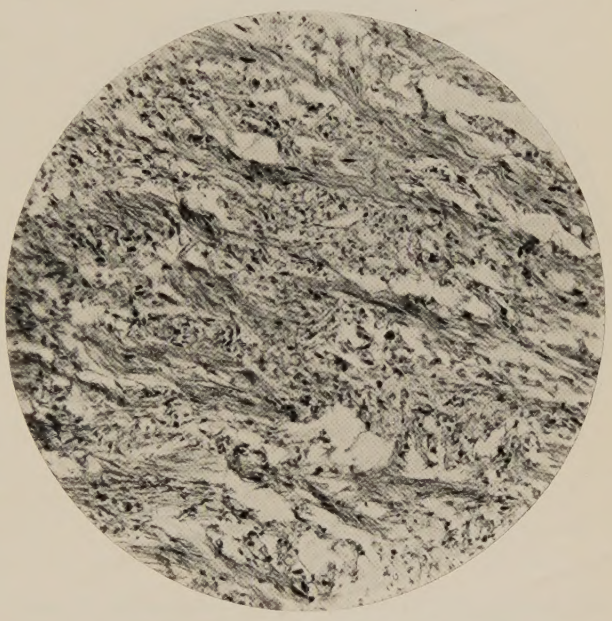

Abb. 2. Geschwulstgewebe. Epitheliale Tumorzellen zwischen bindegewebigen Zellbändern.

Um Reste von Hoden- oder Ovarialgewebe oder Teratombestandteile bzw. Chorionepithel trotz der Grösse des Tumors möglichst aufzufinden, wurden von insgesamt 50 Blöcken von den verschiedensten Tumorpartien — im ganzen 260 Schnitte — angefertigt und je ein Drittel nach Häm.-Eosin, *van Gieson* und *Unna-Taenzer-Fraenkel* gefärbt. Trotzdem gelang es nur an einer Stelle Abweichungen von dem oben erwähnten histologischen Bilde nachzuweisen, nämlich kreis- und nierenförmige Lumina, die durch bindegewebige Septen in einzelne Gruppen eingeteilt und von einem einreihigen kubischen Epithel ausgekleidet werden. Das Gewebe zwischen diesen Lumina stellt ein ungewöhnlich kernreiches Stroma dar. Es entsteht so ein Bild, das einem Folliculoma ovarii ausserordentlich ähnelt

(Abb. 3, 4) —. Andere Gewebselemente wie typisches Chorionepitheliom, ferner Teratombestandteile, wie Knorpel oder ektodermale Anteile konnte ich auf meinen im Verhältnis zur Grösse des Gewächses wenigen Schnitten nicht finden. Auch der Nachweis von Glykogen gelang mir nicht, da der Tumor jahrelang in Formol fixiert gelegen hat. Prof. *Pick* selbst erklärt zwar die Neubildung für ein typisches Epithelioma chorioektodermale. Da aber nicht alle für diese Diagnose erforderlichen Nachweise erbracht sind, besteht dieselbe Berechtigung, das Gewächs als Carcinom oder alveoläres Sarkom zu bezeichnen. Somit ergibt sich die gleiche bereits früher *Keller*, *Zacharias* und *Rob. Meyer* begegnete diagnostische Schwierigkeit. Ich kann mich nur *Keller* anschliessen und sagen, dass die histologischen Bilder meines Falles identisch mit den Abbildungen *Picks* sind, und dass sämtliche aufgezählten Fälle untereinander verwandt sein müssen.

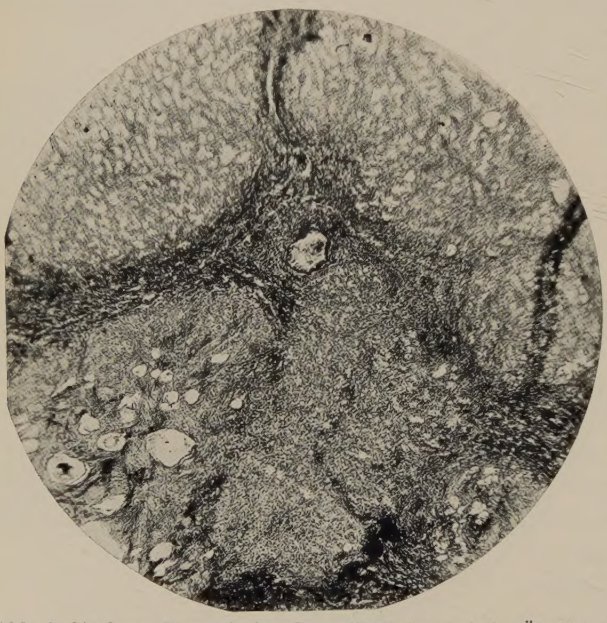

Abb. 3. Stärkeres Hervortreten der epithelialen Anteile, Ähnlichkeit mit dem sogenannten Folliculoma ovarii.

Übrigens bestätigt die Kasuistik keineswegs immer die Diagnose „Epithelioma chorioektodermale". Hinsichtlich des Alters der Patienten sind unter den 16 angeführten Fällen nicht alle Tumorträger Jugendliche (*Landau*)[1]. Auch die infauste Prognose ist nicht immer berechtigt[2]. Selbst genitale Missbildungen wie Hermaphroditismus und Infantilismus sind nicht die Regel[3]. Gemeinsam ist allerdings allen Tumoren die enorme Grösse, die höckerige Oberfläche, die gelbliche Farbe und die derbe Konsistenz.

Angesichts dieser Widersprüche wird auch heute noch *Picks* Epithelioma chorioektodermale als selbständige Geschwulstform von vielen Wissenschaftlern wie *Borst*, *Sternberg*, *Robert Meyer* und anderen mit der Begründung, dass das grosse Gebiet der Keimdrüsentumoren durch derartige neue Bezeichnungen nicht an Übersicht gewinne, abgelehnt.

Obwohl nach *Picks* Darlegung über die Genese seines Tumors zugegeben werden muss, dass wir hier eine Sondergruppe von Geschwülsten vor uns haben, sollte man die Diagnose „Epithelioma chorioektodermale" nur in möglichst sicheren Fällen stellen und nicht allein bei Ähnlichkeit eines histologischen

[1] Siehe je 1 Fall *Pick* und *Rob. Meyer* sowie die Beobachtungen *Unger* und *Zacharias*.

[2] 1 Fall *Pick*, 3 Fälle *Rob. Meyer* und Fall *Polano* geheilt.

[3] Wie 3 Beobachtungen von *Pick* selbst und 1 von *Rob. Meyer* zeigen.

Bildes mit *Picks* Abbildungen des Neoplasmas, aber bei Fehlen aller übrigen Merkmale (Glykogen, Teratombestandteile, Chorionepithel).

Stehen wir also bei diesen Fällen bezüglich der Tumordiagnose vor einem noch keineswegs gelösten Problem, so bietet die Mehrzahl von ihnen noch eine weitere diagnostische Schwierigkeit in biologischer Hinsicht. Es handelt sich um die Geschlechtszugehörigkeit der von dem Tumor befallenen Personen.

Wie bei *Keller* hat sich auch im vorliegenden Falle weder männliches noch weibliches Keimdrüsengewebe mit Sicherheit nachweisen lassen. Nach *Virchow* müsste man also unser Individuum als „Hominem neutrius generis" bezeichnen. *Virchow* verstand unter diesem Begriff Individuen mit kongenital aplastischen oder infolge destruierender Prozesse nicht mehr nachweisbaren Keimdrüsen, die allein als geschlechtsbestimmend betrachtet wurden. Heute beurteilen wir das Geschlecht nach der Gesamtorganisation der Persönlichkeit und sind so in der Lage, auch Fälle von völligem Fehlen der Keimdrüsen doch dem männlichen oder weiblichen Geschlecht zuzuordnen.

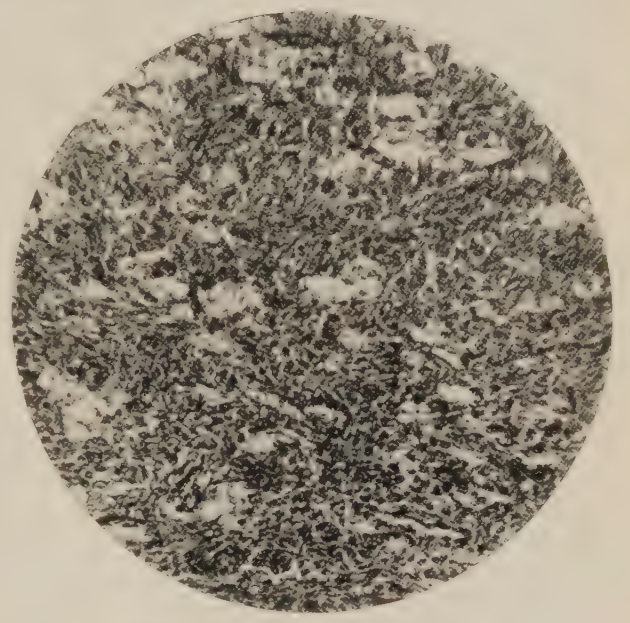

Abb. 4. Einzelheiten von Abb. 3 in stärkerer Vergrösserung.

In unserem Falle liegt jedoch die Schwierigkeit auch darin, dass zwar die äusseren und sekundären Geschlechtsmerkmale männlich, die primären aber (Uterus, Tuben), soweit erkennbar, weiblich waren. Wir haben also eine „Mischung entgegengesetzter Geschlechtscharaktere" (*Pick*) vor uns. Der Sprachgebrauch hat lange vor Entstehung unserer anatomischen Kenntnisse hierfür das Wort „Zwitter" geprägt.

Von „echtem Zwittertum" oder „Hermaphroditismus verus" spricht man, wenn sich im selben Organismus Hoden- und Eierstocksgewebe gleichzeitig auffinden lassen.

(Derartige Fälle sind sehr selten. Als sicher erwiesen können heute gelten die Beobachtungen von *Salén, Simon, Uffreduzzi* und *Polano*. Mit einer gewissen Wahrscheinlichkeit sind auch die Fälle *Gudernatsch, Prince, Kleinknecht, Photakis,* und *Berblinger* hierherzurechnen. Wenig bekannt sind die Beobachtungen von *Schauerte, de Rio Branco, Pettavel, Schapiro* und neuerdings von *Levi*. Die übrigen Beobachtungen [*Gast, Blaker-Lawrence, Obolonsky, Schmorl, Zimmermann, Sinigaglia, Moots* (von *Halban* als Arrhenoblastom aufgefasst), *Briau-Lacassagne-Lagoutte*] sind zweifelhaft.

Diesen wenigen Beobachtungen steht eine ungeheuer grosse Anzahl von Fällen gegenüber, bei denen nur Keimdrüsengewebe eines Geschlechts gefunden wurde,

aber entweder die Keimdrüsenausführgänge (Tuben, Ductus deferens usw.) oder die sekundären Geschlechtsmerkmale oder die äusseren Genitalien zu dem Geschlecht der Keimdrüsen in Widerspruch standen und die man deshalb als „Pseudo-Hermaphroditen" oder „Scheinzwitter" bezeichnete.

Die erste grosse Einteilung des Zwittertums von *Klebs*, der diese Bezeichnungen, die auch heute noch viel angewandt werden, einführte, wobei der echte Hermaphroditismus noch in die Untergruppen lateralis, uni- und bilateralis, der Pseudo-Hermaphroditismus in masculinus und femininus, externus und internus eingeteilt wird, hat den Vorzug, nach rein morphologischen Gesichtspunkten aufgebaut und deshalb den Schwankungen der jeweiligen Auffassung über die Geschlechtsentwicklung nicht unterworfen zu sein. Sie besitzt jedoch, abgesehen von einer gewissen Umständlichkeit dieselben Nachteile wie die Begriffsbestimmung *Virchows*, indem die Bestimmung des Geschlechts nur auf die Beschaffenheit der Keimdrüsen beschränkt wird und der übrige Körper unberücksichtigt bleibt.

Deshalb lässt sich auch der vorliegende Fall, dessen Keimdrüsenstruktur nicht festgestellt werden konnte, nicht in dem *Klebsschen* Schema unterbringen, wenn man nicht den Notbehelf *Kellers* anwendend, diesen als Hermaphroditismus ohne Bestimmbarkeit des Geschlechts bezeichnen wollte.

Auch der Versuch *Halbans*, mit den Bezeichnungen Pseudo-Hermaphroditismus masc. bzw. fem. secundarius (accessorius somaticus et psychicus) auch der Beschaffenheit der übrigen Geschlechtsmerkmale Ausdruck zu verleihen, sowie die Nomenklatur *Bendas*, der die Ausdrücke „Pseudo-Hermaphroditismus masc." bzw. „fem." durch die Namen „Pseudarrhenie" und „Pseudothelie" ersetzte, bedeutet kaum eine Verbesserung der Einteilung von *Klebs*.

Der Vorschlag *Polls*, in dem Schema von *Klebs* die strenge Trennung zwischen „echtem" und „Scheinzwittertum", die letzten Endes nur verschiedene Grade ein und derselben Entwicklungsstörung darstellen, zu beseitigen und deshalb die Begriffe „Hermaphroditismus verus" und Pseudo-Hermaphroditismus",, durch die Ausdrücke „Hermaphroditismus germinalis" und „-accidentalis" zu ersetzen, die dann *Siegenbeck v. Heukelom* durch die Begriffe „Hermaphroditismus glandularis" und „-tubularis" verbesserte, beseitigt in der Tat gewisse Mängel der Klebsschen Einteilung und namhafte Autoren wie *Kermauner* haben sich für sie eingesetzt.

Wenn letzterer empfiehlt, für Fälle wie den vorliegenden, bei denen die Struktur der Keimdrüsen unbekannt bleibt, die Bezeichnung „Sexus anceps" anzuwenden, so bedeutet auch dies natürlich nur einen Notbehelf; denn wenn auch ein solcher Fall hinsichtlich seiner Geschlechtszugehörigkeit nicht geklärt ist, so erscheint es mir doch ungeeignet, gerade das Negative an ihm zum Ausdruck zu bringen. Eines wissen wir doch sicher: dass es sich bei meiner Beobachtung um ein Individuum handelt, das eine Mittelstellung zwischen Mann und Frau einnimmt.

Dieser Tatsache wird am besten gerecht die „Lehre von den sexuellen Zwischenstufen" oder „Intersexualitätslehre" *Richards Goldschmidts*.

Den Vorzügen dieser Lehre gegenüber den früheren, dass keine scharfe Trennung zwischen echtem und Scheinzwittertum vorgenommen wird, dass die extragenitalen Geschlechtscharaktere Berücksichtigung finden und dass geschlechtlich unklare Fälle wie der vorliegende sich in *Goldschmidts* Schema, wenn auch etwas gezwungen, einordnen lassen, steht die Tatsache gegenüber, dass sie auf Voraussetzungen aufgebaut ist, die — wenigstens für den Menschen und die Säugetiere — heute noch

nicht bewiesen sind. Der Kernpunkt seiner Lehre nämlich der Satz: „Ein Intersex ist ein Individuum, das seine Entwicklung mit dem gametischen Geschlecht (XX = ♀, XY = ♂, beim Menschen) beginnt, sie aber von einem bestimmten Moment ab, dem Drehpunkt mit dem entgegengesetzten Geschlecht vollendet", ist noch sehr umstritten und keineswegs als für den Menschen gültig anerkannt. Ausserdem macht die Anwendung seiner auf diesen Satz aufgebauten Einteilung des Zwittertums in „schwache, mittlere und starke, männliche und weibliche Intersexualität" beim erwachsenen Menschen solche Schwierigkeiten, dass wir auch sie noch nicht als endgültige Lösung des Problems „Zwittertum" betrachten, sondern vorläufig nur als heuristische Hypothese bezeichnen können, obwohl sie uns hinsichtlich der Ätiologie des Zwittertums wertvolle, wenn auch noch nicht sicher bewiesene, so doch glaubhafte Aufschlüsse zu geben vermag.

Den vorliegenden Fall könnte man nach *Goldschmidt* als „schwache weibliche Intersexualität" diagnostizieren, wenn man sich vorstellt, dass das Individuum ursprünglich weiblich angelegt war und dass nach der Ausbildung der Ovarien, Tuben und des Uterus die Entwicklung nunmehr in männlicher Richtung erfolgte, so dass die äusseren Genitalien und die sekundären Geschlechtsmerkmale viril erschienen.

Bei der Schwierigkeit, Fälle wie den vorliegenden in ein System einzuordnen, erscheint der Vorschlag von *Lillie*, sie kurz als „Intersexe" zu bezeichnen, durchaus der Lage zu entsprechen.

Wenn wir nunmehr die vorliegende Beobachtung dahin zusammenfassen, dass sich an den Keimdrüsen eines Intersexes ein maligner Tumor entwickelt hat, der histologisch teils einem Carcinom, teils einem Sarkom ähnelt und wahrscheinlich teratoiden Ursprungs ist, drängt sich unwillkürlich die Frage auf, ob man nicht, wie wir es in der Medizin gern tun, beide Ereignisse, Tumor und Intersexualität, auf einen Nenner bringen kann, die Frage also, ob ein Zusammenhang, sei es kausaler oder anderer Art, zwischen ihnen besteht.

Zwar sind in der Literatur mehrfach Geschwülste an den Keimdrüsen von Zwittern beschrieben worden, aber es wird immer wieder, besonders von *Pick* und *Zacharias*, betont, dass bei Zwittern Neubildungen keineswegs häufiger als beim normalen Menschen auftreten. (Nach *Zacharias* 3,5% der Fälle.)

Wenn wir also mit diesen Tatsachen keine Erklärung, speziell für unseren Fall, geben können, so wäre höchstens die Möglichkeit zu erwägen, ob der Tumor vielleicht doch von einem Bauchhoden ausgegangen ist, und dieser, als Missbildung sui generis betrachtet, die Disposition für die Geschwulstentwicklung abgegeben haben könnte, da Tumoren nicht ganz selten in missbildeten Organen sich ansiedeln. Doch hat auch diese Vermutung wenig für sich, da die Bauchhoden hier nur als Ausdruck des Zwittertums zu bewerten wären. Eher liesse sich ein Zusammenhang zwischen der Art des Tumors und der Zwitterbildung konstruieren, indem gerade die Teratome unter den Geschwülsten der Zwitter überwiegen.

Robert Meyer bezeichnet das Auftreten solcher Tumoren als eine „Begleiterscheinung", vielleicht eine spezifische des Zwittertums. Hinsichtlich ihrer Genese meint er in Konsequenz der *Goldschmidtschen* Lehre, dass „Un-

stimmigkeiten in den Valenzen der Gene, Überwiegen des einen Geschlechts, es mit sich bringen können, dass die Keimdrüsen nur zu rudimentärer Ausbildung kommen oder ein Teil des Keimepithels indifferent liegen bleibt, oder aus der Art schlägt". Jedenfalls erscheint das Zusammentreffen von Tumor und Intersexualität nicht ganz gleichgültig zu sein, sondern vermutlich besteht ein — wenn auch heute noch nicht erkennbarer — Zusammenhang zwischen diesen beiden Ereignissen.

Allerdings wäre für vorliegende Beobachtung noch eine andere Deutung möglich. Ist vielleicht der Tumor nicht die Folge, sondern die Ursache der geschlechtlichen Anomalie? Wir kennen ja aus der Literatur viele Fälle von Geschlechtsumwandlung durch Tumoren, deren Träger dann das Bild eines Zwitters vortäuschten. Von diesen als hormonal tätige Gewächse bekannten Blastomen interessieren uns hier die Geschwülste der Nebennierenrinde, bestimmte von *Robert Meyer* als Arrheno- oder Andreioblastome beschriebene Keimdrüsentumoren und Chorionepitheliome, welche zum Geschwulstträger im Verhältnis der Konsanguinität stehen.

Von der Nebennierenrinde sind schon seit langem Geschwülste (Hypernephrome) und Hyperplasien bekannt, die — neben iso- und heterosexueller Frühreife bei Kindern — beim geschlechtsreifen Weibe Erscheinungen der Vermännlichung und beim Manne leichte Grade der Verweiblichung[1] hervorzurufen imstande sind.

Das bekannte Krankheitsbild des Interrenalismus in seiner ganzen Vielgestaltigkeit mit Haarausfall, Hypertrophie der Clitoris, Tieferwerden der Stimme usw. ist bisher noch nicht geklärt. Die Ursache dieser Geschlechtsumwandlung, die sicher in einer vermehrten Produktion eines Hormons der Nebennierenrinde zu suchen ist, wird so lange unbekannt bleiben, bis wir die physiologischen Wirkungen dieses Hormons kennen.

Ebenfalls eine Geschlechtsumwandlung rufen die schon erwähnten Arrhenoblastome der Ovarien hervor, die bald die histologische Struktur eines Sarkoms, bald die eines Carcinoms oder Kystoms bzw. Kystadenoms, allerdings etwas atypisch aufweisen und sowohl gut- als auch bösartig sein können.

Meist treten sie bei jüngeren geschlechtsreifen Frauen auf und führen zu einer im wesentlichen derjenigen bei Hyperplasien und Geschwülsten der Nebennierenrinde gleichenden Vermännlichung. Nach ihrer Entfernung tritt, wie bei jenen, wieder völlige Verweiblichung ein, ja sogar Fälle von nachträglicher Gravidität sind bekannt.

Unter diesen Tumoren nehmen eine gewisse Sonderstellung die von *Pick* zuerst beschriebenen tubulären Adenome der Ovarien ein, die histologisch den Adenomen der Hoden gleichen und deshalb von *Pick* für ursprüngliche Zwitterdrüsen mit Adenombildung des Hodenanteils gehalten wurden. Auch hier ist jedenfalls die Ursache der Geschlechtsumwandlung unbekannt.

Ebenso wie bei den letztgenannten Geschwülsten die Umwandlung nur in einer Richtung, der männlichen, erfolgt, so gilt das von den natürlich immer teratogenen Chorionepitheliomen männlicher Individuen in umgekehrter Weise,

[1] Nur wenige Fälle, u. a. *Bittorf* und *Mathias*.

nur mit einer Einschränkung: Das Chorionepitheliom des Mannes *verweiblicht* nur dem Scheine nach: es macht nämlich eine humorale Schwangerschaft; alle Veränderungen im männlichen Organismus fallen beim Chorionepitheliom unter diesen Gesichtspunkt.

Im Gegensatz zu den bisher genannten Gewächsen ist nämlich die Ursache der Geschlechtsumwandlung bei diesen Tumoren ziemlich geklärt. Die Hormonforschung hat die Hypothese *Halbans* bewiesen, dass die Placenta eine Drüse mit innerer Sekretion darstellt, die während (der zweiten Hälfte) der Gravidität vikariierend für das Ovarium eintritt und einen Teil von dessen Funktionen, wenn nicht alle, übernimmt, wobei wahrscheinlich das Epithel der Chorionzotten diese Tätigkeit ausübt. So ist es verständlich, wenn nennenswerte Mengen dieses Gewebes im männlichen Organismus die gleichen Veränderungen wie im weiblichen auszulösen imstande sind.

Die spezielle Anwendung der Fragestellung auf den vorliegenden Fall ergibt, dass entsprechend der Begriffsbestimmung *Picks* vom Epithelioma chorioektodermale annähernd ähnliche Wirkungen zu erwarten wären, wie sie vom gewöhnlichen Chorionepitheliom her bekannt sind. Der männliche Habitus der Persönlichkeit könnte aber nur durch einen Tumor mit maskulinisierenden Eigenschaften hervorgerufen sein, die vom Chorionepitheliom nicht bekannt sind und auch kaum erklärbar wären. Da ferner eine Vermännlichung durch ein Hypernephrom in der vorliegenden Beobachtung histologisch auszuschliessen ist, müsste man das Gewächs den Andreioblastomen zuordnen. Dies erscheint insofern nicht begründet, als das Individuum schon missbildet geboren wurde: denn wenn auch das Gewächs bereits embryonal angelegt zu denken ist, so hat es doch kaum schon zu dieser Zeit eine solche Differenzierung erreicht, dass es eine innersekretorische Tätigkeit hätte entfalten können.

Wenn auch diese Tatsachen zwar nicht zur einwandfreien Klassifizierung des vorliegenden Falles beitragen, so zeigen sie doch, dass den Tumoren mehr Eigenschaften zukommen, als man histologisch nachweisen kann. Bisher sind leider nur von wenigen Geschwülsten solche hormonale Wirkungen bekannt. Der Hormonnachweis gelangt unter anderem in der Geschwulstpathologie durch die Anwendung der Aschheim-Zondekschen Reaktion auf das Chorionepitheliom Dann wurde der Reid-Huntsche Test (Acetonitrilresistenz) zum Nachweis einer Struma ovarii benutzt. Ebenso gelang es in einem Inseltumor Insulin zu finden.

Häufig aber geben sich die hormonal-aktiven Gewächse der Blutdrüsen nur durch morphogenetische Wirkungen zu erkennen; aber auch dieses Ereignis ist für die Tumordiagnostik gleichsam als Ersatz für einen biologischen Test z. B. (*Aschheim-Zondek*) verwertbar, wie es die histologisch von Ovarialcarcinomen und -kystomen oft nicht zu unterscheidenden Andreiblastome (*Robert Meyer*) beweisen.

Es ist ein berechtigter Wunsch, auch für das Epithelioma chorioektodermale einen ähnlichen Nachweis wie für die vorher genannten Tumoren zu besitzen, und es wird Ziel der Forschung sein, für sämtliche Blutdrüsentumoren biologische Reaktionen zu schaffen.

Literaturverzeichnis.

Arnold, Körner u. *Mathias:* Zur Pathologie der Gewächse mit morphogenetischen Einflüssen, Virchows Arch. **277**, 48. — *Askannazy, H.:* Zur Kenntnis der chorioepitheliomatösen Wucherungen in den Teratomen der Keimdrüsen, Inaug.-Diss. Leipzig Mai 1904. — *Askanazy, M.:* Chemische Ursachen und morphologische Wirkungen, Z. Krebsforsch. **9** (1910). — *Berblinger:* Hermaphroditismus verus, Ref. Klin. Wschr. **1923**, 663. - *Berner:* Hermaphroditismus und Geschlechtsumwandlung, Handbuch f. innere Sekretion, 2.Liefg., 5 (1930). — *Briau, Lacassagne* u. *Lagoutte:* Doppelseitiger Hermaphroditismus mit bisexuellen Geschlechtsdrüsen, Ref. Zbl. Gynäk. **1920**, 1269. — *Cohnheim:* Vorlesungen über allgemeine und spezielle pathologische Anatomie (1877). Aug. Hirschwald. — *Daube:* Maligne Neubildung bei einem Fall von Hermaphroditismus verus beim Menschen. Inaug.-Diss. Würzburg 1920. — *Fraenkel, L:* Normale und pathologische Sexualphysiologie des Weibes. 1914. — *Fröhlich:* Hermaphroditismus spurius maskulinus. Zbl. Chir. **9**, 224 (1922). — *Goldschmidt, R.:* Intersexualität und menschliches Zwittertum. Dtsch. med. Wschr. **30** (1931); „Die sexuellen Zwischenstufen". Monogr. physiolog. Berlin: Julius Springer 1931. — *Gudernatsch, J. F.:* Hermaphroditismus verus in man, Amer. J. Amat. **11** (1911). — *Halban:* Tumoren und Geschlechtscharaktere, Z. f. Konstit.lehre **11** (1925); Zur Frage der Geschlechtscharaktere, Arch. Gynäk. **130**, 415 (1927). — *Heidrich, Fels* u. *Mathias:* Testikuläres Chorionepitheliom mit Gynäkomastie und einigen Schwangerschafterscheinungen. Bruns Beiträge **150** (1930). — *Hoepke-Oettingen:* Zur Frage des Pseudohermaphroditismus, Zbl. Gynäk. **1**[illegible] — *Keller, J.:* Über somatische Geschlechtsmerkmale beim Rinderfetus. — [illegible] *R.:* Keimdrüsentumoren bei einem Pseudohermaphroditen. Arch. Gynäk. **101** [illegible] — *Kermauner:* Sexus anceps oder Hermaphroditismus, Schwalbes Morphol. d. M[illegible]ldungen 3. Jena 1909; Hermaphroditismus usw. in Halban-Seitz. Biol. u. Path. d[illegible]eibes **3** (1924). — *Klebs:* Handb. der pathologischen Anatomie, Berlin 1876. — *Kleinknecht:* Ein Fall von Hermaphroditismus verus bilateralis beim Menschen, Bruns Beitr. **2**, H. 2 (1916). — *Landau:* Zum klinischen Verhalten des Epithelioma chorioektodermale, Berl. klin. Wschr. **1904**. Nr 7. — *Levi, Michele:* Un caso di Ermafroditismo vero nella specie umana, Endocrinologia **5**, 5, Ottobre 1930, Bologna; L'origine dell' intersessualità. Arch. di Antropologia Crimin. Psichatria e Med. Legale **49** (1929). — *Lillie, Frank, R.:* The present status of the problem of sex inversion, J. exper. Zool. **48** (1927). - *Mathias:* Über Geschwülste der Nebennierenrinde mit morphogenetischen Wirkungen. Virchows Arch. **236** (1922). — *Meyer, Rob.:* Drei Beiträge zur Kenntnis seltener Ovarialtumoren, Arch. Gynäk. **109** (1918); Mangel der Geschlechtsdrüsen mit zwittrigen Erscheinungen, Virchows Arch. **255** (1925); Über gewebliche Anomalien und ihre Beziehungen zu einigen Geschwülsten der Ovarien. Arch. Gynäk. **145** (1931). — *Michel, F.:* Ein Carcinom des Eierstocks mit chorionepitheliomartigen Bildungen, Zbl. Gynäk. **1905**, 422 ff.; Gibt es ein Epithelioma chorioektodermale? Zbl. Gynäk. **1905**, 613 ff. — *Moszkowicz:* Intersexualitätslehre und Hermaphroditismus und ihre Bedeutung für die Klinik, Klin. Wschr. **7/8** (1929). — *v. Neugebauer:* Hermaphroditismus beim Menschen, Leipzig: Klinkhardt 1908. — *Neumann, H. O.:* Das Adenoma tubulare testiculare Ovotestis, Virchows Arch. **270** (1926). — *Photakis:* Über einen Fall von Hermaphroditismus verus lateralis dexter, Virchows Arch. **221** (1916). — *Pick, L.:* Untersuchungen über glykogenreiche Eierstocksgeschwülste. (Festschrift f. Landau.) Arch. Gynäk. **64**, H. 3 (1901); Das „Epithelioma chorioektodermale". Berl. klin. Wschr. **7/8** (1904); Zur Lehre vom Epithelioma chorioektodermale, Zbl. Gynäk. **1905**, 545—551, 821—826; Zur Frage der Genese des Chorionepithelioms und Epithelioma chorioektodermale aus angeborener Anlage, Virchows Arch. **180** (1905), H. 1; Über Neubildungen am Genitale von Zwittern, Arch. Gynäk. **76**, H. 2 (1905); Über Adenome der männlichen und weiblichen Keimdrüse bei Hermaphroditismus verus et spurius. Beri. klin. Wschr. **1905**; Über den wahren Hermaphroditismus des Menschen

und der Säugetiere. Berl. klin. Wschr. **42/43** (1916). — *Plaut, A.:* Acetonitrilversuche und Kaulquappenversuche mit Struma Ovarii, Klin. Wschr. **1931**, Nr 39. — *Polano:* Über wahre Zwitterbildung beim Menschen, Ztschr. f. Geburtsh. **83**, H. 1 (1920). — *Prince:* Hermaphroditismus verus. J. amer. med. Assoc. **1912**, Nr 27. — *Rössle* u. *Wallart:* Der angeborene Mangel der Eierstöcke und seine grundsätzliche Bedeutung für die Theorie der Geschlechtsbestimmung, Beitr. path. Anat. **84** (1930). — *v. Salén:* Ein Fall von Hermaphroditismus verus unilateralis. Verh. path. Ges. **1899**, 241. — *Simon:* Hermaphroditismus verus, Virchows Arch. **172**, H. 1 (1903). — *Tietze, K.:* Klinisch-anatomische Studien am Ovarialtumormaterial der Kieler Univ.-Frauenklinik, Arch. Gynäk. **1931**, 146. — *Uffreduzzi:* Ermafroditismo vero nell' uomo. (Arch. Sci. med. **34** (1910). — *Wagner, G. A.:* Über Hermaphroditismus verus. Zbl. Gynäk. **21** (1927); Über Vermännlichung durch bestimmte Ovarialtumoren, Dtsch. med. Wschr. **1930**, 1120. — *Zacharias, P.:* Beiträge zur Kenntnis der Geschwulstbildung an den Keimdrüsen von Pseudohermaphroditen. Arch. Gynäk. **881** 506 (1909). — *Zucker, Tob.:* Ein Beitrag zur Lehre von der Kombination des Scheinzwittertums mit Neubildung in der Genitalsphäre, Inaug.-Diss. Leipzig 1913.

Am Schlusse meiner Abhandlung möchte ich noch Herrn Professor Mathias für die Anregung zu dieser Arbeit und seine jederzeit bereitwillige Unterstützung meinen wärmsten Dank aussprechen.

Printed in Germany.

Diese Arbeit ist erschienen in der Frankfurter Zeitschrift für Pathologie Band 45 — 1933.

Lebenslauf.

Geboren den 7. Juni 1909 als Sohn des Kaufmanns Martin Brauer zu Breslau trat ich im Frühjahr 1915 in die Vorschule des hiesigen Städt. Johannesgymnasiums ein, kam Ostern 1918 nach Sexta und legte am 11. März 1927 daselbst die Reifeprüfung ab. Am 27. April desselben Jahres wurde ich für das Studium der Zahnheilkunde an der Universität Breslau immatrikuliert, trat aber im Herbst 1928 zur Medizin über und legte am 14. November 1929 die ärztliche Vorprüfung ab. Im Sommersemester 1930 studierte ich in München, sonst immer in Breslau. Am 14. Januar 1933 bestand ich die ärztliche Staatsprüfung und bin am 1. Februar 1933 in das vorgeschriebene praktische Jahr eingetreten.

Ernst Brauer.